心电病例：心脏移植术后心电图

病例简介

一位 34 岁男性患者，既往扩张性心肌病病史，4 周前接受了双腔静脉吻合术原位心脏移植。术后患者病情平稳无症状。体格检查除心动过速外无其他异常。随访时常规心电图（ECG）检查，下图为该患者静息 ECG。

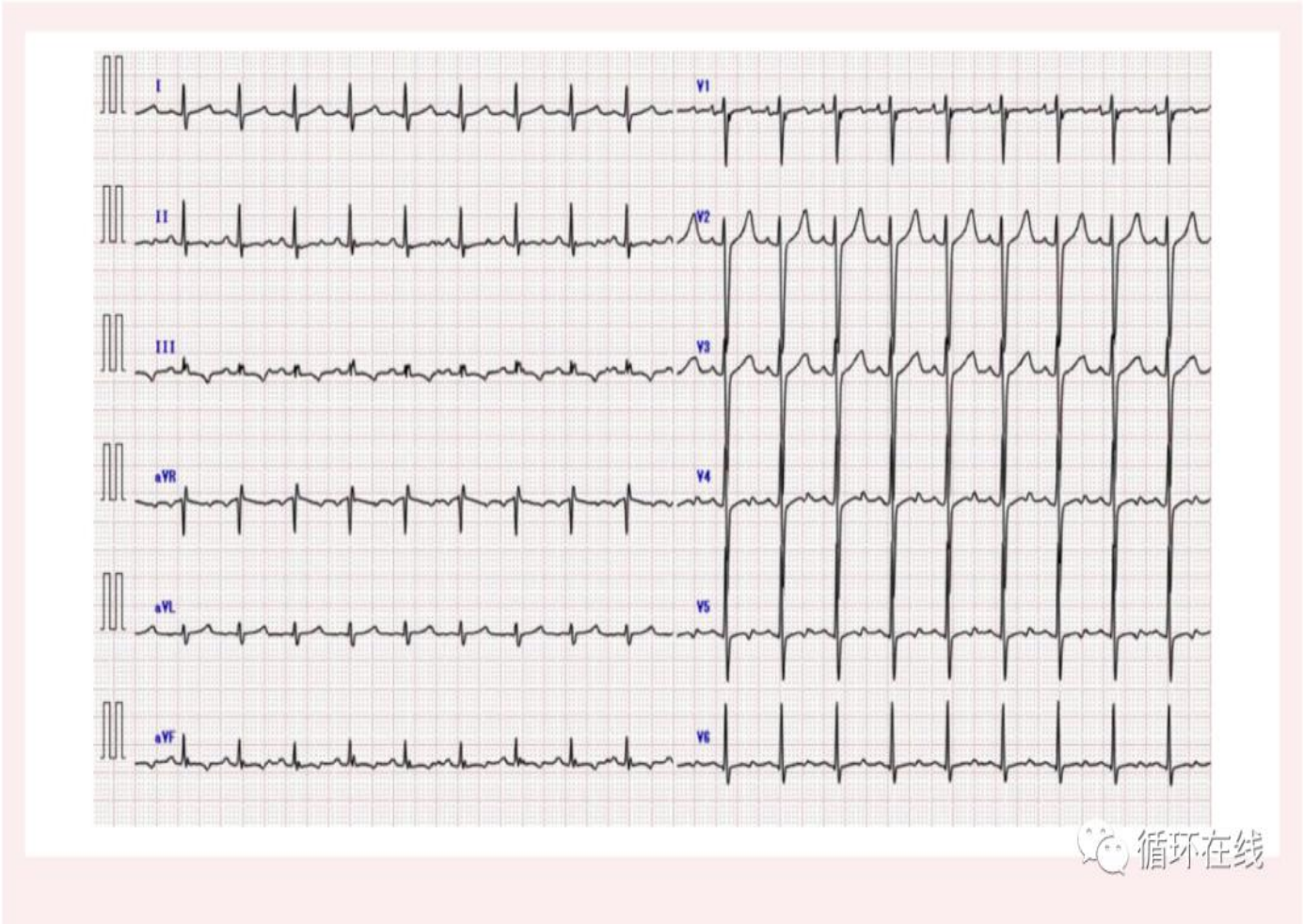

问题 1：该患者诊断是什么？

A.房性心动过速

B.心房扑动

C.完全房室阻滞

D.假性完全性房室阻滞

E.Mobitz 式Ⅱ型房室阻滞

正确答案为 D。

患者移植术后心电图显示窦性心动过速，II 导联 P 波分离表示双心房去极化。供体心房率为 116 次/分而受体心房率为 75 次/分，导致供体房室分离（图 S1）。这种现象被称为假性完全性房室阻滞，因移植术后受体心房组织残留而偶有发生。

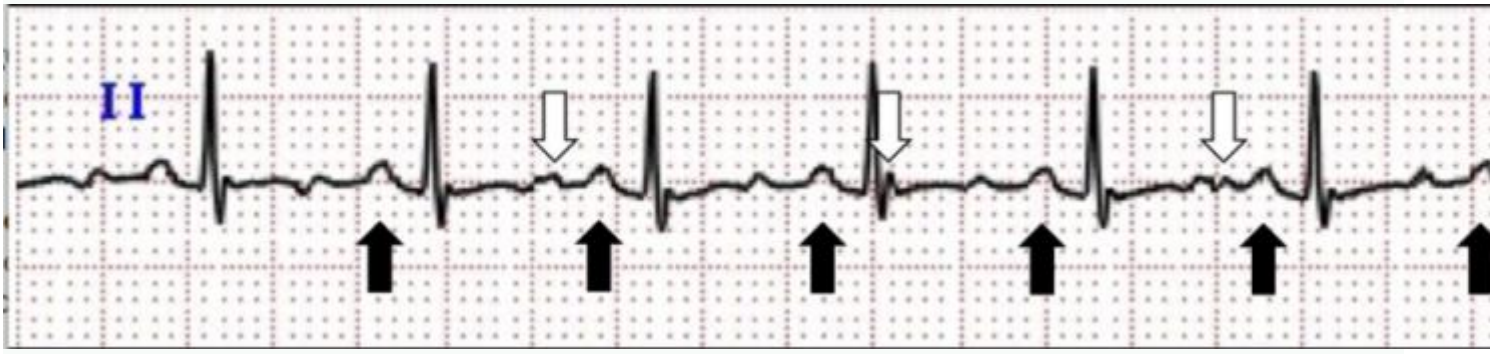

问题 2：该患者心动过速的机制是什么？

A.心脏移植药物的影响

B.交感神经激活

C.去迷走神经化

D.循环儿茶酚胺升高

E .缺血

心脏受迷走神经和交感神经双重支配。由于心脏移植会导致供体心脏完全去神经化，术后患者通常会静息性心动过速。

问题 3：接下来如何治疗？

A.随访

B.消融

C.抗凝治疗

D.植入起搏器

E.动态心电图

正确答案为 A

据报道，原位心脏移植术后房性心律失常发生率为 5-25%，其中心动过缓发生率高达 25%，大部分是由于窦房结功能障碍。双心房式心脏移植术后心动过速和心动过缓的发生率比最常应用的双腔术式更高。双心房术式将供体和受体心房相吻合后供体和受体窦房结共存及电隔离导致双 P 波现象，但双腔术式也可以发生心律失常并发症包括假性完全性房室阻滞。这种现象通常不需要治疗。

文献出处

Ryohei Ono, Togo Iwahana, Yoshio Kobayashi, Double heart after heart transplantation,European Heart Journal - Case Reports, Volume 7, Issue 1, January 2023, ytac473, https://doi.org/10.1093/ehjcr/ytac473